JUN 22 1921

ÜBER DIE PALPABILITÄT DER ARTERIEN.

INAUGURAL-DISSERTATION

ZUR ERLANGUNG DER DOKTORWÜRDE

IN DER GESAMTEN MEDIZIN

VERFASST UND
EINER HOHEN MEDIZINISCHEN FAKULTÄT
DER LUDWIG-MAXIMILIANS-UNIVERSITÄT
ZU MÜNCHEN

VORGELEGT VON

LOTTE LANDÉ
AUS ELBERFELD.

LEIPZIG 1914
VERLAG VON F. C. W. VOGEL.

Digitized by the Internet Archive
in 2026

https://archive.org/details/IA40154015_0154

ÜBER DIE PALPABILITÄT DER ARTERIEN.

INAUGURAL-DISSERTATION

ZUR ERLANGUNG DER DOKTORWÜRDE

IN DER GESAMTEN MEDIZIN

VERFASST UND
EINER HOHEN MEDIZINISCHEN FAKULTÄT
DER LUDWIG-MAXIMILIANS-UNIVERSITÄT
ZU MÜNCHEN

VORGELEGT VON

LOTTE LANDÉ
AUS ELBERFELD.

LEIPZIG 1914
VERLAG VON F. C. W. VOGEL.

Gedruckt mit Genehmigung der medizinischen Fakultät
der Universität München.

Referent: Prof. E. v. Romberg.

Trotz der vielseitigen Ausgestaltung und technischen Verbesserung der Kreislaufdiagnostik in der letzten Zeit wird die alte und einfache Methode der Palpation des Pulses stets die erste Rolle am Krankenbett spielen. Und doch wissen wir noch viel zu wenig, welche Bedingungen der Palpabilität der Arterien zugrunde liegen.

Darum tritt an den Kliniker immer dringender die Aufgabe heran, durch Vergleich mit anderen Untersuchungsmethoden festzustellen, in welchem Maße er aus dem Tastbefund auf den anatomischen und funktionellen Zustand der Gefäße schließen darf.

Diese Frage ist von rein anatomischen wie von klinischen Gesichtspunkten aus mehrfach behandelt worden und hat zu verschiedenen, teils sich widersprechenden Ergebnissen geführt. Die einschlägige Literatur findet sich am Schluß der Abhandlung verzeichnet. Die beiden wichtigsten klinischen Arbeiten über diesen Gegenstand sind die von Thayer und Fabyan und die von Fischer und Schlayer.

Thayer und Fabyan untersuchten die anatomischen Veränderungen an Arteriae radiales, die sie bei Lebzeiten der Patienten — es waren vorwiegend Schwarze — palpiert hatten. Die Forscher kommen zu dem Ergebnis, daß die Palpabilität abhängig sei von allgemeiner Wandverdickung; doch vorwiegend von Intimaverdickung neben der — auch bei Nephritis und Aorteninsufficienz — die gleichzeitig vorhandene Mediahypertrophie eine untergeordnete Rolle spiele.

In direktem Gegensatz zu dieser Auffassung steht das Urteil von Fischer und Schlayer. Auf Grund ihrer mikroskopischen

Untersuchungen an 75 Arterien (Carotiden, Brachiales, Radiales, Femorales), die vorher am Lebenden von Herrn Professor von Romberg palpiert waren, kommen die Verfasser zu der Anschauung, daß eine starke Verschiedenheit zwischen dem Tastbefund am lebenden und zwischen dem histologischen Bilde des toten Gefäßes besteht. Viele der gar nicht oder nur in geringem Maße rigid gefühlten Arterien zeigten mittelschwere bis schwere Verdickung und Sklerose der Intima. Dagegen wiesen Arterien, bei denen der tastende Finger eine Rigidität mittleren oder starken Grades festgestellt hatte, oft nur geringfügige Intimaveränderungen auf. Auch gröbere pathologische Veränderungen der Media waren bei ihnen nicht vorhanden. Die Verfasser vermuten daher, daß vielleicht die Stärke der Media und wechselnde Verhältnisse im Tonus der Arterienmuskulatur für die Palpabilität von Bedeutung sind.

Zum Schluß wird betont, daß die veröffentlichten Untersuchungen nur einen Anfang bedeuten. Sie sollen an einem größeren Material mit verbesserter Methodik fortgeführt werden; und dabei wäre der Media ganz besonderes Interesse zuzuwenden.

Die vorliegende Arbeit stellt diese Fortsetzung dar, die ich auf Anregung von Professor von Romberg und mit Unterstützung von Professor Schlayer unternahm.

Methodik.

Es gelangten insgesamt 170 Arterien von 25 Patienten im Alter von 19—76 Jahren zur Untersuchung. Sämtliche Arterien wurden wieder, wie bei der Arbeit von Fischer und Schlayer, von Herrn Professor von Romberg persönlich bei Lebzeiten des Patienten palpiert und mit As 0 bis As 3 bezeichnet [1]). 3—5 cm lange Stücke der Arterien wurden möglichst an dem Ort entnommen, wo der Kliniker sie zu tasten pflegt: Carotis in der Höhe des Schildknorpels, Brachialis in der Mitte des Oberarms, Radialis am Handgelenk, Femoralis dicht unter dem Poupart'schen Band.

Die Entnahme wurde diesmal nach einem Verfahren vorgenommen, das von Professor Schlayer ersonnen und von ihm in Gemeinschaft mit Dr. M. Bühler-Ulm an einer Anzahl von Arterien erprobt worden war. Ich wurde von Herrn Professor Schlayer in die Technik eingeführt. Sie gestaltete sich folgendermaßen:

Das Gefäß wurde möglichst rasch nach dem Tode freigelegt und mit allen an der Stelle vorhandenen Seitenästen aus dem umgebenden Bindegewebe herauspräpariert. Die Seitenäste wurden unterbunden. Dann setzte man am einen Ende des zu entnehmenden Stückes einen

1) Mit As 0 bis As 3 soll dabei nur der Grad der gefühlten Rigidität ausgedrückt werden; nicht etwa eine Vermutung über die zugrunde liegenden anatomisch sklerotischen Veränderungen der Gefäßwand.

flachen Scherenschnitt und band in den so gebildeten Schlitz die Kanüle c ein. Die Stange s mit den Klemmen a und b wurde nun über das Röhrchen geschoben, festgestellt, und hierauf in b das andere Ende des zu entnehmenden Stückes eingeklemmt. Alles unter möglichster Erhaltung der natürlichen Längsspannung. — Jetzt erst wurde jenseits von a und b durchtrennt. Die so ausgeschnittenen Arterien wurden an ein Röhrensystem angeschlossen und 48—60 Stunden unter einem konstanten Druck von 120 mm Hg in 10 % Formol gehärtet.

Abbild. 1.[1])

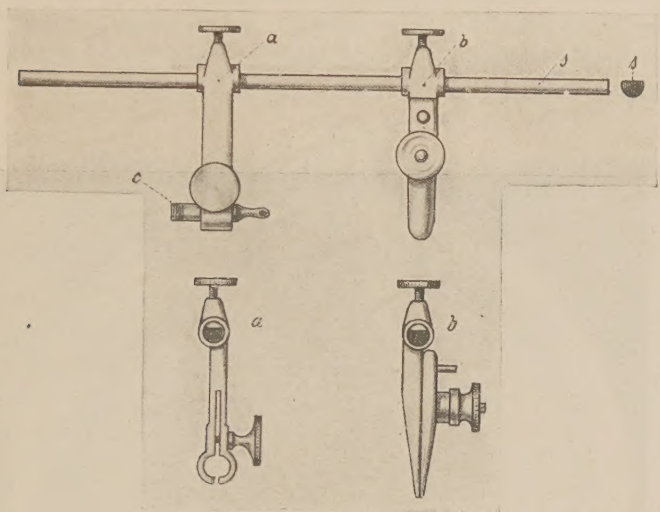

Der Zweck dieser Behandlung war ein zweifacher. Erstens wurde die Längsschrumpfung dabei fast vollkommen verhütet: Vergleichende Längenmessungen der eingespannten Arterie vor der Fixation und der aus den Klemmen gelösten nach der Fixation ergaben in manchen Fällen auf 30—50 mm Arterienlänge einen Unterschied von 2—3 mm; in den meisten Fällen war überhaupt keine Differenz festzustellen. Zweitens wurde eine Entfaltung sämtlicher Arterien unter dem gleichen Innendruck und sofortige Fixation unter demselben Druck erzielt, so daß auch eine nachträgliche Schrumpfung ausgeschlossen war. Dadurch wurden, soweit überhaupt möglich, Bedingungen geschaffen, welche einen Vergleich der Mediadicken an den verschiedenen Arterien untereinander ermöglichen.

Der Druck wurde mit Absicht so gewählt, daß er etwa dem

1) Angefertigt vom Universitätsmechaniker Albrecht, Tübingen.

normalen Blutdruck entspricht, der in der lebenden Arterie herrscht. So sollte verhindert werden, daß schwachwandige Gefäße über Gebühr gedehnt, starrwandige aber ungenügend entfaltet würden. Daß auch trotz dieser nur mäßigen Druckhöhe sehr zartwandige Gefäße, in denen während des Lebens ein abnorm niedriger Blutdruck geherrscht hatte, noch überdehnt werden, erscheint nicht ausgeschlossen. Der dabei entstehende Fehler ist nicht so groß, um eine Beurteilung unmöglich zu machen. Auf diese Verhältnisse werden wir an entsprechender Stelle noch zurückkommen.

Der Hauptwert der neuen Methodik beruht also darin, daß jede Schrumpfung der Arterie nach Möglichkeit verhindert wird.

Abbild. 2.



Brachialis unter Druck entfaltet. Färbung nach Hornowsky. Mikrophotographie. Zeiß Obj. aa, Komplanatokular 1, Auszug 47 cm. Vergrößerung 25 ×.

Um auch bei der weiteren Bearbeitung eine Schrumpfung zu vermeiden, wurden Gefrierschnitte angefertigt, denn nur bei dieser Art des Vorgehens bewahrt das Präparat annähernd seine natürliche Beschaffenheit. (Von der geringen durch Formol bedingten Schrumpfung, die sich in keiner Weise umgehen läßt, kann abgesehen werden, denn sie wirkt

auf alle Gefäße annähernd in gleichem Maße ein.) Da erfahrungsgemäß Astabgänge den Bau der Gefäßwand beeinflussen, so sind die Querschnitte in möglichster Entfernung von Gefäßverzweigungen angelegt.

Zur Färbung wurden verwandt:

1. Eine modifizierte van Gieson-Weigert-Färbung nach Hornowsky.

2. Fettfärbung mit Sudan III und gleichzeitige Kern- und Kalkfärbung mit Hämatoxylin Delafield.

3. Kalkfärbung mit NO_3Ag nach von Kossa. A. Faber empfiehlt sie aufs wärmste als „Lapis-Lichtreaktion“ in seiner letzten Arbeit über Arteriosklerose. Auch Aschoff hat uns auf briefliche Anfrage hin diese Methode geraten. Näheres über die Art der mikrochemischen Reaktion findet sich bei Kossa, Aschoff, Faber.

Abbild. 3.

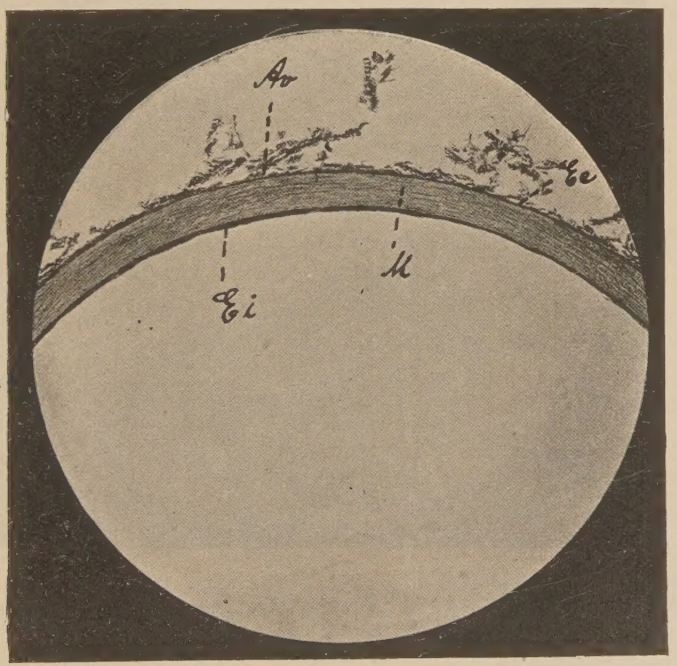

Dasselbe Präparat wie Abbild. 2, bei stärkerer Vergrößerung. Zeiß Obj. AA, Komplanatokular 1, Auszug 47 cm, Vergrößerung 45 ×.
Ei = Elastica interna M = Media Av = Adventitia Ee = Elastica externa.

Die zur Kalkfärbung bestimmten Stücke wurden in Alkohol gehärtet und nicht unter Druck fixiert.

So wurde die Gefahr einer Kalklösung (durch Formalin) verhütet und außerdem Vergleichsobjekte geliefert, die die Wirkungsweise der neuen Methodik sehr anschaulich darstellen (s. Abbild. 2—4).

Die Kalkpräparate (Abbild. 4) zeigen das übliche Bild der geschlängelten Elastica interna und der unregelmäßig kontrahierten Gefäßwand, deren Dickenmessung an eng benachbarten Stellen ganz verschiedene Werte ergibt. Damit ist für einen Vergleich der Mediadicken nichts anzufangen. Ganz anders ist das Bild der unter Druck entfalteten und gehärteten Arterien (Abbild. 2 u. 3). Hier sieht man eine glatte, bandartige, nicht geschlängelte, nur manchmal flach gewellte Elastica interna und eine ganz gleichmäßige Wanddicke, oder einen ganz allmählichen Übergang von etwas breiteren zu etwas schmaleren Wandpartien.

Abbild. 4.

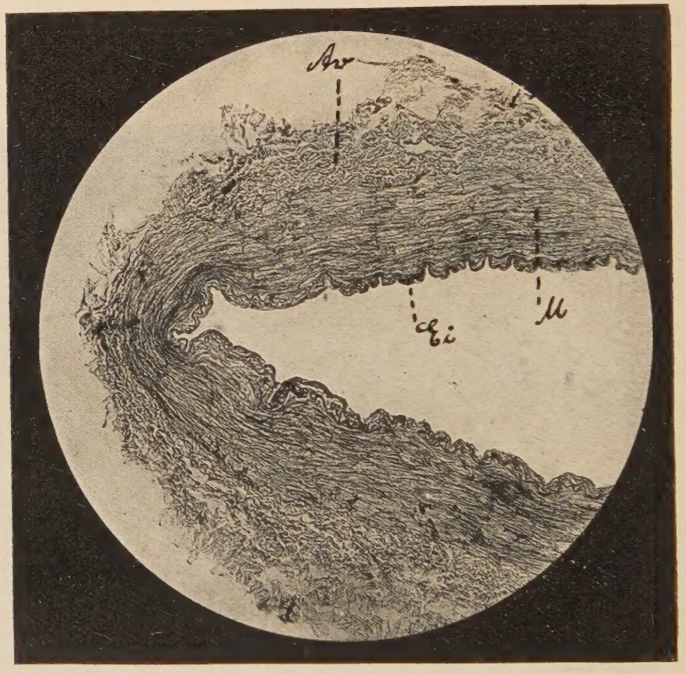

Dasselbe Gefäß wie Abbild. 2 u. 3; doch nicht unter Druck entfaltet. Färbung mit NO_3Ag nach v. Kossa. Vergrößerung genau wie bei Abbildung 3.

Die Messung der Mediadicke wurde am gefärbten Präparat mit dem Zeiß'schen Okularmikrometer ausgeführt, selbstverständlich stets unter Benutzung des gleichen Linsensystems. — Durch Vergleich mit dem Objektmikrometer wurde berechnet, daß der Abstand zweier Teilstriche am Okularmikrometer einer absoluten Länge von 22 μ entspricht. Der Übersichtlichtlichkeit halber und um allzu große Zahlen zu vermeiden, sind in den Tabellen die Werte in Strichzahl des Okularmikrometers ausgedrückt. Nur in der Übersichtstabelle über die gefundenen Durchschnittswerte der Mediadicken sind außerdem die absoluten Maße in μ beigefügt.

Die anatomischen Veränderungen der Gefäßwand.

A. Veränderungen der Media.

Seit Virchow's Arbeiten über die Enge der Aorta sind mit den verschiedensten Methoden **Wanddickenmessungen** an den Arterien vorgenommen worden. In letzter Zeit hat Iwakichi im Auftrage Rößle's an einem großen Material systematische Lichtungs- und Dickenmessungen ausgeführt. In seiner Abhandlung findet sich auch die frühere Literatur verzeichnet.

Allen bisherigen Versuchen haftet die Fehlerquelle der unregelmäßigen postmortalen Schrumpfung an. Trotzdem lauten die Ergebnisse ziemlich übereinstimmend etwa folgendermaßen:

Die Wanddicke nimmt mit dem Alter zu. Sie ist bei Frauen geringer als bei Männern. Bei Herzhypoplasie und langwierigen Krankheiten (Lungentuberkulose) finden sich oft enge und dünnwandige Gefäße. Normale Durchschnittsmaße lassen sich, wegen der am Gesunden in weiten Grenzen schwankenden Verhältnisse, nicht geben.

Demgegenüber ist hier auf Grund der verbesserten Methodik zum erstenmal die Möglichkeit vorhanden, gewisse Durchschnittswerte für die Mediadicke der verschiedenen Arterien anzugeben. Natürlich berechtigt das verhältnismäßig geringe Material noch nicht zur Aufstellung allgemein gültiger Normalmasse.

Die Ergebnisse sind kurz in folgender Tabelle zusammengestellt.

Mediadicke	Carotis	Femoralis	Brachialis	Radialis
Durchschnitt	440—550 μ 20—25	330—440 μ 15—20	200—265 μ 9—12	175 μ 8
Phthisiker	220—400 μ 10—18	200—330 μ 9—15	110—220 μ 5—10	44—110 μ [1] 2—5
Nephritiker	660—880 μ 30—40	550—770 μ 25—35	330—440 μ 15—20	220—330 μ [2] 10—15

Brachiales und Radiales sind meist rechts stärker entwickelt als links.

1) Bei einzelnen abnorm dünnwandigen Radiales kommt hier vielleicht eine übermäßige Dehnung der Wand durch den angewandten Entfaltungsdruck in Betracht; denn das Lumen scheint verhältnismäßig weit, die Wand beim entsprechenden Kalkpräparat beträchtlich dicker.

2) Unter diesen waren zwei Fälle von chronischer Nephritis (Fall IV und Fall XII). Ferner eine beginnende Nierenschrumpfung (Fall XVI) und eine arteriosklerotische Schrumpfniere (Fall XXIV).

Die schon früher gemachten Beobachtungen über die Dünnwandigkeit der Gefäße bei Phthisikern und über die auf klinischer Seite von Ewald verfochtene und auch von Iwakichi festgestellte Mediahypertrophie bei Schrumpfniere finden sich so zahlenmäßig bestätigt. Dagegen ließ sich über den reinen Einfluß des Alters und Geschlechts nach dem vorliegenden Material wenig aussagen.

Auf die Dickenmessung folgte die Untersuchung der **Mediaverkalkung,** auf deren häufiges Vorkommen an den Extremitätenarterien besonders Mönckeberg hingewiesen hat.

Der Befund an unserem Material sei kurz in folgender Tabelle zusammengefaßt:

Mediakalk	Carotis	Femoralis	Brachialis	Radialis
0 oder (1)	19	3	17	25
1. Grades	8	5	7	9
2. „	11	8	7	6
3. „	2	12	10	2
4. „	0	9	3	1

Entsprechend den Angaben Mönckeberg's fanden wir stärkere Verkalkung der Media am häufigsten an der Femoralis. Mehr als die Hälfte der untersuchten Gefäße zeigte eine Kalkablagerung 3. und 4. Grades. Nur 3 von 37 Femorales waren frei von Kalk.

An zweiter Stelle folgt die Brachialis. Es weisen etwa 30% unter ihnen stärkere Kalkherde auf, nur etwa 35% sind frei von Verkalkung.

Den geringsten Grad von Verkalkung endlich fanden wir an Carotis und Radialis. Doch auch an diesen Arterien ist ein Fehlen jeglicher Kalkeinlagerung nur in etwa der Hälfte der Fälle zu beobachten.

Auffällig war eine gewisse Verschiedenheit im Material der Tübinger und dem der Münchner Klinik. An den Tübinger Arterien war Mediakalk nur sehr selten nachzuweisen. Dabei besteht im Alter der Patienten kein großer Unterschied. Hier wie dort hatten zwei Drittel noch nicht das 50. Jahr erreicht. Auch der verschiedenen Methode der Kalkfärbung kann die Schuld an diesem starken Unterschied nicht allein beigemessen werden. Denn größere Kalkmengen sind immer auch am Hämatoxylinpräparat zu sehen. Aus einer kleinen Anzahl von Fällen ohne weiteres auf häufigeres oder selteneres Vorkommen von Mediaverkalkung bei den verschie-

denen Volksstämmen in Württemberg und Bayern zu schließen scheint uns nicht angebracht. Immerhin ist der Befund bemerkenswert.

Als letzte Veränderung der Media war noch ihre **Verfettung** zu untersuchen. Es fand sich folgende Verteilung auf die verschiedenen Gefäße:

Media-verfettung	Carotis	Femoralis	Brachialis	Radialis
0	8	25	39	38
(1)	—	6	4	3
1. Grades	9	6	1	2
2. „	12	1	—	—
3. „	12	—	—	—

Wie die Tabelle zeigt besteht stärkere fettige Degeneration nur an der Media der Carotis, während sie an den übrigen Arterien ganz fehlt oder höchstens in geringem Maße ausgebildet ist.

B. Veränderungen der Intima.

Nachdem der mikroskopische Bau der Media durchuntersucht war, wurde auch die Intima einer genauen Durchmusterung unterzogen.

Bei der Färbung mit Silbernitrat zeigt sich besonders schön die **Verkalkung der Elastica interna.** Sie findet sich fast nie an der Carotis, dagegen ziemlich häufig an den Extremitätenarterien, besonders an der Femoralis. Zuweilen ohne daß in anderen Wandschichten Kalkspuren nachzuweisen wären. Auf diese sog. „isolierte Verkalkung der Elastica interna" haben schon Hallenberger und Matusewicz hingewiesen. Auch abgespaltene oder neugebildete elastische Lamellen und Fasern der Intima fanden wir öfters verkalkt, andere Gewebsbestandteile der Intima sehr selten. Zur Orientierung diene die kurze Zusammenstellung:

Verkalkung der Elastica interna	Carotis	Femoralis	Brachialis	Radialis
0 oder (1)	38	10	24	20
1. Grades	2	2	9	10
2. „	1	12	8	10
3. „	0	9	2	1
4. „	0	2	1	0

Bei der Beurteilung der **Intimaverdickung** sind wir von einem wesentlich anderen Standpunkt ausgegangen als in der früheren Arbeit von Fischer und Schlayer. Dort wurde, der Auffassung von Jores folgend, eine bloße Vervielfachung elastischer Lamellen als physiologischer Vorgang, nicht als Intimaverdickung bezeichnet. Denn es handelte sich ja darum, zu erkennen, welche pathologisch-anatomischen Veränderungen die Arterie fühlbar machen. Dementsprechend wurde eine Verdickung nur dann angenommen, wenn zu der Hyperplasie der elastischen Elemente noch eine deutliche Vermehrung des Bindegewebes oder degenerative Erscheinungen hinzutraten.

Diesmal haben wir nun eine ganz abweichende Art der Betrachtung gewählt und uns dabei von folgender Erwägung leiten lassen: Für die Palpation kommen offenbar nicht nur pathologische Veränderungen der Arterien in Frage, sondern auch solche, die nach rein anatomischen Gesichtspunkten noch als physiologisch betrachtet werden müssen. So könnte eine starke Intimahyperplasie der Palpation zugänglich sein, obwohl sie noch in den Bereich des Physiologischen fällt; während andererseits eine schmale Bindegewebszone mit Verfettung keine Rigidität der Wand zu bedingen brauchte, trotzdem sie pathologisch ist. Da es sich hier lediglich um die Aufklärung dessen handelt, was wir an der Arterie als Verdickung fühlen, so mußte eine ganz neue Grundlage für die Beurteilung des mikroskopischen Bildes genommen werden.

Daher sind wir von einem Schema der unveränderten Intima ausgegangen, die nur aus einer Grenzlamelle (Elastica interna, Grenzmembran, Lamina fenestrata) und dem elastischen Grenzstreifen Aschoff's besteht. Das Endothel fehlte meist. Nur eine so beschaffene Intima ist in den Tabellen mit V = O (keine Verdickung) bezeichnet. Alle Abweichungen von diesem Typus sind als Verdickungen 1., 2., 3., 4. Grades beschrieben, je nachdem geringe oder stärkere Veränderungen vorlagen.

Dabei wurde als b V eine bindegewebige Verdickung bezeichnet, der regenerative Typus von Jores, bei dem es sich um ein vermehrtes Auftreten von homogenem oder zellreicherem Bindegewebe mit spärlichen feinen elastischen Fasern handelt. Zur genaueren Orientierung wurde in der Übersichtstabelle am Schluß der Arbeit meist neben der kurzen Bezeichnung über den Grad der Veränderung noch eine genauere Angabe über die Dicke des Polsters an der breitesten Stelle hinzugefügt.

Als h V wurde die elastisch hyperplastische Verdickung von Jores bezeichnet, eine Vervielfachung elastischer Lamellen und Streifen (Aschoff) mit spärlichem mehr homogenem Zwischengewebe.

b h V bedeutet dann eine Kombination von bindegewebiger und hyperplastischer Verdickung, wobei der vorwiegende Typus durch schräggestellten Buchstaben bezeichnet ist (b *h* V oder *b* h V).

Über Häufigkeit des Vorkommens und Art der Intimaverdickung bei den verschiedenen Arterien mag die beistehende Tabelle kurz orientieren:

	Gesamtzahl	b V	h V	b h V	V O oder (1)
Carotis	44	1. Grades 14 2. „ 12 3. u. 4. „ 15	—	—	3
Femoralis	38	1. Grades 0 2. „ 1 3. u. 4. „ 2	1. Grades 3 2. „ 3 3. u. 4. „ 0	1. Grades 7 2. „ 7 3. u. 4. „ 4	11
Brachialis	44	1. Grades 2 2. „ 0 3. u. 4. „ 0	1. Grades 5 2. „ 1 3. u. 4. „ 0	1. Grades 1 2. „ 1 3. u. 4. „ 1	33
Radialis	44	1. Grades 0 2. „ 0 3. u. 4. „ 1	1. Grades 7 2. „ 3 3. u. 4. „ 4	1. Grades 3 2. „ 1 3. u. 4. „ 4	20

Die bindegewebige Verdickung tritt besonders häufig an der Carotis auf. Von 44 Carotiden waren nur 3 im Sinne des Schemas unverändert.

Dagegen überwiegt an den Extremitätenarterien die elastische oder die gemischt bindegewebig hyperplastische Verdickung. Die Intima der Brachialis zeigt in der Mehrzahl der Fälle überhaupt keine Abweichung von dem angenommenen Typus.

Starke Intimapolster fanden wir im Vergleich zu dem Tübinger Material relativ selten. Das mag zum Teil seinen Grund darin haben, daß ein Polster bei der unregelmäßigen Schrumpfung der Wand dicker erscheint als bei der gleichmäßigen Dehnung im Druckapparat, welche bei dem früheren Material nicht angewandt wurde.

Zum Schluß sei noch der **Intimaverfettung** gedacht. Es fand sich:

Intimaverfettung	Carotis	Femoralis	Brachialis	Radialis
0 oder (1)	2	17	44	44
1. Grades	7	7	0	0
2. „	12	5	0	0
3. „	23	9	0	0

Am meisten neigt die Intima der Carotis zur fettigen Entartung. Brachialis und Radialis sind überhaupt nicht betroffen. Die Femoralis nimmt eine Mittelstellung ein.

Gerade das bindegewebige Polster verfettet oft, während die elastische Intimaverdickung häufiger mit Verkalkung kombiniert ist, — das zeigt ein Vergleich mit der Tabelle über die Intimaverdickung.

Zusammenfassend läßt sich über den anatomischen Befund folgendes sagen: Jeder Gefäßtypus weist eine Reihe von Veränderungen auf, die für ihn gewissermaßen charakteristisch sind und in dieser Kombination an anderen Gefäßen selten vorkommen.

Über die Strukturverschiedenheiten bei Arteriosklerose an den verschiedenen Gefäßen vom elastischen und muskulösen Typus findet sich eine ausführliche Darstellung bei A. Aschoff. Unsere Befunde geben, außer der Bestätigung mancher schon dort angeführter Tatsachen, eine noch weiter durchgeführte Scheidung innerhalb der Extremitätenarterien.

Es überwiegt an der Carotis die bindegewebige Intimaverdickung mit Verfettung der Intima und Media, während der Mediakalk weniger stark hervortritt, sich höchstens in der Form feinkörniger Ablagerungen findet.

Dagegen bildet die Verkalkung der Media an der Femoralis die häufigste und hervorstechendste Veränderung. Daneben findet sich vorwiegend hyperplastische oder gemischte Intimaverdickung. Die Brachialis ist das relativ am wenigsten angegriffene Gefäß. Stärkere Grade erreicht an ihr nur die Mediaverkalkung. Intimaverdickung und Verfettung sind selten.

Auch an der Radialis findet man nur ausnahmsweise geringe Fetteinlagerung. Als häufigste Veränderung trifft man an ihr eine Vereinigung von hyperplastischer Intimaverdickung mit Verkalkung von Media und Elastica interna.

Beziehungen zwischen anatomischen Veränderungen und Palpationsbefund.

In welcher Beziehung steht nun dies mannigfaltige und komplizierte mikroskopische Bild zum klinischen Palpationsbefund?

Zunächst sei die **Bedeutung der Mediadicke** erörtert, die nach den früheren Ergebnissen besondere Aufmerksamkeit verdient. Läßt eine abnorm starke Media eine sonst unveränderte Arterie als rigide erscheinen?

Die stärksten Mediadickenwerte, die gemessen wurden, betreffen die 4 Patienten mit Schrumpfniere. Zwei von ihnen waren nun gleichzeitig hochgradige Arteriosklerotiker. (Fall IV und Fall XVI.) Es erscheint daher unmöglich, zu beurteilen, in welchem Maße man gerade die Dicke der Media bei ihnen für den Palpationsbefund verantwortlich machen soll. Viel näher liegt die Annahme, daß hier neben der Mediahypertrophie die Kalkplatten die wesentliche organische Grundlage für die Rigidität des Arterienrohrs bildeten.

Auch bei Fall XXIV ist das Ergebnis nicht klar und eindeutig. Brachiales und Radiales wurden als As II gefühlt und zeigten dabei nur geringfügige Sklerose, so daß man wohl geneigt ist, an einen Einfluß der Mediadicke auf den Tastbefund zu denken. Doch ganz anders liegen die Verhältnisse an beiden Femorales. Dort fanden sich starke Kalkplatten in der Media, ein Zustand, der in den übrigen Fällen meist schon an und für sich den Eindruck der Gänsegurgelarterie hervorgerufen hat. Und doch wurden diese Femorales, trotz der hier gleichzeitig bestehenden Mediahypertrophie, auch nur als As II empfunden, nicht stärker rigide als die kaum sklerosierten Brachiales und Radiales. Die Verhältnisse bei Fall XXIV sind also recht widerspruchsvoll und kaum für eine Veranschaulichung des Einflusses der Mediadicke auf den Tasteindruck zu verwerten.

Bei dem letzten Nephritiker endlich (Fall XII) sind sämtliche Extremitätenarterien mit As III bezeichnet. Dabei weisen beide Femorales nur eine Sklerose mittleren Grades, Brachiales und Radiales nur geringfügige Abweichungen vom normalen Bau auf. Hier muß also die starke Palpabilität sicher zum erheblichen Teil auf die Dicke der Media zurückgeführt werden.

So wahrscheinlich es ist, daß eine hypertrophische Media die Arterie stark palpabel macht, so ist unser Material doch nicht groß und einwandfrei genug, um diesen Schluß mit Sicherheit zu erlauben.

Werden nun andererseits bei sehr dünner Media gleichzeitig bestehende sklerotische Veränderungen der Arterienwand nur in verringertem Maße vom tastenden Finger empfunden?

An eine Modifizierung des Palpationsbefundes in dieser Richtung läßt sich denken bei den Carotiden Fall I, den Femorales Fall VI, und sämtlichen Gefäßen von Fall XXV. Die angeführten Arterien zeigen sklerotische Veränderungen zweiten und dritten Grades, und wurden dabei nur als As O bis As II gefühlt. Man könnte also hier wohl der nur zart entwickelten Media die Schuld

an der Abschwächung des Palpationsbefundes beimessen. Doch befanden sich zugleich alle 3 Patienten in ziemlich elendem Zustande, so daß vielleicht auch das Darniederliegen des Kreislaufs, die schlechte Füllung der Arterie nicht ohne Einfluß auf die Fühlbarkeit der Wand sein dürfte.

So tritt auch der Einfluß einer geringen Ausbildung der Media bei unserem Material nicht rein zutage.

Es bleibt eine weit größere Zahl von Fällen übrig, wo bei fehlenden oder nur geringfügigen anatomischen Veränderungen die Arterie als As I bis As II gefühlt war, ohne daß die Media breiter gewesen wäre, als dem oben aufgestellten Durchschnittswerte entspricht. Ja, oft war sie sogar subnormal entwickelt.

Man vergleiche Fall VI* Br. s. u. d.; Fall VII Br. s. u. R. s.; Fall VIII sämtliche Gefäße; Fall IX* und X* alle Extremitätenarterien; Fall XI Br. s. u. d.; Fall XIV R. s. u. d.; Fall XVII Br. u. R. s. u. d.; Fall XXI* Br. u. R. (Darunter sind die 4 mit * bezeichneten Fälle juvenile Sklerosen.)

Danach kommen wir zu dem Urteil: die Dicke der Media kann für die Begründung des Tastbefundes an unserem Material höchstens bei Nephritikern mit den dort gegebenen Einschränkungen herangezogen werden, nicht dagegen bei einer großen Anzahl anderer als verdickt gefühlter Arterien, bei denen die sonstigen pathologisch-anatomischen Veränderungen die fühlbare Rigidität unzureichend erklärt hatten. Unter diese letzte Kategorie fallen auch die juvenilen Sklerosen. Die Annahme von Wolkow, daß eine Hypertrophie der Media in der Radialis die häufigste anatomische Grundlage der juvenilen Sklerose sei, findet somit keinerlei Stütze in unseren Ergebnissen.

Eine weit bedeutungsvollere Rolle als die Dicke der Media scheint für die Palpabilität der Arterien an dem hier untersuchten Material die **Mediaverkalkung** zu spielen. Über ihre Beziehungen zur fühlbaren Rigidität der Arterienwand mögen folgende drei Tabellen Aufschluß geben:

Tab. I.

Mediakalk 3. oder 4. Grades	Palpation			
	As III	As II	As I	As 0
Carotiden 1	0	1	0	0
Femorales 18	11	5	1	1
Brachiales 10	5	5	0	0
Radiales 3	3	0	0	0
Gesamtzahl 32	19	11	1	1

Tab. II.

Mediakalk 1. oder 2. Grades	Palpation			
	As III	As II	As I	As 0
Carotiden 17	2	9	4	2
Femorales 13	6	6	2	1
Brachiales 12	3	5	3	0
Radiales 15	6	3	5	0
Gesamtzahl 57	17!	23	14	3

Tab. III.

Mediakalk 0 oder (1)				
Carotiden 21	3	4	13	1
Femorales 3	0	1	1	1
Brachiales 16	3	4	7	2
Radiales 25	5	7	8	5
Gesamtzahl 65	11!	16!	29	9

Tabelle I zeigt, wie von vornherein zu erwarten war, daß hochgradige, am Präparat schon makroskopisch sichtbare Kalkablagerungen auch am Lebenden meist eine Starrheit der Wandung bewirken, die sog. Gänsegurgelarterie. In den Fällen, wo selbst so starke Veränderungen nur als Rigidität mittleren oder gar geringen Grades imponierten, handelt es sich fast ausschließlich um recht elende Phthisiker, bei denen vielleicht die schlechte Füllung und geringe Weite der Arterien die Beurteilung des Wandbefundes ebenso erschwerte, wie die palpatorische Schätzung des Blutdruckes durch die gleichen Einflüsse schwieriger wird.

Weniger befriedigend ist das Ergebnis der Tabellen II und III. Auch bei nur mikroskopisch sichtbarer, ja sogar bei gänzlich mangelnder Verkalkung hat eine größere Reihe von Arterien eine hochgradige Wandverdickung im klinischen Sinne dargeboten. Ein Teil dieser Verschiedenheiten, besonders an Carotiden und Radiales, wird später durch den Nachweis von gleichzeitig bestehender Intimaverdickung gemildert. Ein großer Teil der Fälle aber bleibt gänzlich ungeklärt.

Da man bei einem starken Auseinanderfall von klinischem und anatomischem Befund stets an die Möglichkeit denken mußte, daß vielleicht die palpierte Stelle der Arterie nicht genau der zufällig im mikroskopischen Schnitt getroffenen entspricht, so legten wir bei auffallenden Unstimmigkeiten stets Kontrollschnitte mit Kalkfärbung von einer anderen Stelle des entnommenen Gefäßstückes an. Ab und zu zeigte dann auch das Kontrollpräparat

eine viel ausgedehntere oder weit geringere Verkalkung als der erste Schnitt. Meist aber waren an beiden Präparaten ganz gleichartige Veränderungen zu sehen. Ein Irrtum in der oben angedeuteten Richtung läßt sich natürlich auch bei zahlreichen Kontrollschnitten nicht ausschließen.

Inwieweit die **Mediaverfettung** als solche für die Palpabilität der Arterien in Betracht kommt, läßt sich nicht sagen, da sie meist mit Verdickung und Degeneration der Intima verbunden ist. A priori dürfte ihr Einfluß wohl nur als sehr gering anzunehmen sein.

Die Beziehungen der **Intimaverdickung** zum Palpationsbefund sind wieder in 3 Tabellen dargestellt:

Intimaverdickung 3. u. 4. Grades	Palpation As 0	As I	As II	As III
Carotiden 16	2	0	7	7
Femorales 6	—	—	—	6
Brachiales 1	—	—	—	1
Radiales 9	—	—	2	7
Gesamtzahl 32	2	0	9	21
Intimaverdickung 1. u. 2. Grades				
Carotiden 24	2	13	8	1
Femorales 21	—	2	10	9
Brachiales 10	—	—	2	8
Radiales 14	1	4	4	5
Gesamtzahl 69	3	19	24	23!
Intimaverdickung 0 oder (1)				
Carotiden 3	—	3	—	—
Femorales 11	3	2	2	4
Brachiales 33	2	10	15	6
Radiales 20	4	7	9	—
Gesamtzahl 67	9	22!	26!	10!

Wie die Übersicht zeigt, entspricht an der Carotis der Grad der Intimaveränderung annähernd dem Grad der gefühlten Wandverdickung.

An den Extremitätenarterien dagegen bestehen stärkste Unstimmigkeiten. Diese auffallenden Widersprüche werden teilweise durch den Nachweis gleichzeitig bestehender Mediasklerose aufgehoben oder gemildert. Die überwiegende Mehrzahl der Fälle aber trotzt jedem Versuch, den anatomi-

schen Befund in Einklang mit der fühlbaren Rigidität zu bringen.

Für die **Intimaverfettung** gilt wieder das gleiche wie für die Mediaverfettung. Sie kommt nie rein in einer sonst intakten Intima vor, sondern tritt fast stets als Degenerationserscheinung in einem bindegewebigen Intimapolster auf. Ihr unmittelbarer Einfluß auf den Tastbefund läßt sich daher nicht feststellen.

Nachdem das mikroskopische Bild der Media und Intima gesondert in seiner Beziehung zum Palpationsergebnis gewertet worden ist, erübrigt es sich, noch die Fälle zu besprechen, in denen zwar die Veränderung je einer der beiden Wandschichten in stärkstem Widerspruch zum klinischen Befunde steht, wo jedoch die Kombination aller Abweichungen vom normalen Bilde den Palpationsbefund wenigstens annähernd verständlich macht.

Es würde zu weit führen, auch diese Verhältnisse wieder tabellarisch darzustellen. Es genüge daher die Mitteilung, daß es sich dabei um etwa 25 Arterien handelt (alles Nähere findet sich in den ausführlichen Übersichtstabellen am Schluß der Arbeit, wo die auffallenden Verschiedenheiten mit einem Ausrufungszeichen am Rande versehen sind).

Inwieweit ist es uns nun gelungen, das komplizierte mikroskopische Bild der Gefäßwand in Einklang zu bringen mit der palpatorischen Feststellung über den Zustand der Arterie am Lebenden?

Selbstverständlich muß zugegeben werden, daß hochgradige Mediaverkalkung fühlbar ist. Auch eine starke Verdickung der Media wird meist vom tastenden Finger wahrgenommen werden. Ebenso kann auch stärkere Intimaverdickung das Palpationsergebnis beeinflussen. Aber es bleiben etwa die Hälfte der als rigid bezeichneten Arterien übrig, wo weder Verkalkung noch Mediaverdickung noch Intimapolster als Erklärung für den erhobenen Tastbefund ausreichen, oder gar nicht in Betracht kommen. Und doch waren diese Arterien, wenn wir vom höchsten Grad der Verkalkung absehen, ebenso verdickt zu fühlen wie die stark sklerosierten Gefäße. Man wird von vornherein wenig geneigt sein, die Resistenz in manchen Fällen auf nur mikroskopisch sichtbare Kalkablagerungen, in anderen Fällen nur auf Intimaverdickung zurückzuführen. Denn der Tastbefund ist immer der gleiche, und es fällt schwer, sich vorzustellen, daß so verschiedenartige anatomische Zustandsbilder für die Betastung einen derartig gleichen Gefühlseindruck hervorrufen sollen.

Es bleibt also das Ergebnis, daß bei einer beträchtlichen Anzahl von Arterien die klinische Diagnose „Verdickung der Arterienwand", auch bei Zuhilfenahme neuer Präparationsmethoden, einer anatomisch faßbaren Grundlage entbehrt.

Dieser Feststellung läßt sich nun entgegenhalten, daß die Betastung eine zu subjektive Methode ist, und daß nur der positive anatomische Befund entscheiden kann.

Für die Bedeutung und Realität des Palpationsbefundes spricht aber die Tatsache, daß solche Gefäße, die auf Grund des Tasteindrucks als sklerotisch diagnostiziert waren, meist auch ein typisch verändertes Sphygmogramm aufweisen. Und zwar nehmen die Abweichungen von der normalen Form der Pulskurve entsprechend dem Grad der fühlbaren Wandverdickung zu. Der Gedanke, daß die Rigidität der Arterien sehr häufig nur ein rein subjektiver Gefühlseindruck ohne parallel gehende objektive Veränderungen sei, muß also abgelehnt werden. Ein hinreichendes histologisches Substrat läßt sich jedoch bei einer beträchtlichen Reihe von Gefäßen mit den bisher angewandten Methoden nicht finden. — Das haben die vorliegenden Ausführungen zur Genüge bewiesen.

Auch die Möglichkeit, daß die Fuchs'sche Längsspannung eine Rigidität der Arterienwand vortäuschen könnte, soll nicht unerwähnt bleiben. Doch das Zustandekommen eines übermäßigen Zuges am Gefäßrohr in longitudinaler Richtung, das Fuchs zu erklären sucht durch sehr schnelles Körperwachstum, mit dem die Entwicklung des Kreislaufsystems nicht gleichen Schritt hält, kommt bei unserem Material kaum in Betracht. Denn die überwiegende Mehrzahl unserer Patienten ist über das Alter der Pubertät weit hinaus, so daß selbst ein zeitweise vorhanden gewesenes Mißverhältnis im Längenwachstum des Körpers und der Blutgefäße sich längst wieder hätte ausgleichen müssen.

Es bleibt also als einzige Möglichkeit, zur Erklärung des Tastbefundes an funktionelle Veränderungen der Gefäßwand zu denken. Daher mußte es von besonderem Interesse sein, gerade an unserem Material neben den eingehenden anatomischen Untersuchungen auch eine Funktionsprüfung der Arterien vorzunehmen. Nur so konnte sich herausstellen, welche Bedeutung dem Nachweis eines veränderten Palpationsbefundes ohne histologisches Substrat beizumessen sei. Wir wandten uns daher zur Sphygmographie. Wenn die Aufnahme von Pulskurven auch keine erschöpfende Funktionsprüfung bedeutet, so erschließt sie uns doch in einer

Richtung das funktionelle Verhalten der Arterienwand, — nämlich ihre Schwingungsfähigkeit und Anspruchsfähigkeit auf die Schwankungen des Blutdrucks. So war zu hoffen, daß die Sphygmographie eine Scheidung zwischen den wirklich sklerotischen und den im anatomischen Sinne pseudosklerotischen Gefäßen ermöglichen würde.

Zum leichteren Verständnis der an unseren Patienten aufgenommenen Sphygmogramme seien die klinisch wichtigsten Ergebnisse der Sphygmographie kurz vorausgeschickt.

Veiel, der an Gesunden und Kranken eingehende Untersuchungen der Arterien vom muskulösen und elastischen Typus mit dem Frank'schen Spiegelsphygmographen machte und besonders den Einfluß kühler und warmer Vollbäder auf das Sphygmogramm der ungeschädigten Arterie studierte, kam zu folgenden Resultaten:

Das normale Pulsbild läßt im systolischen Hauptteil an der Radialis einen spitzen Gipfel, an der Carotis mehrere spitze Erhebungen unterscheiden. Dazu im katakroten Schenkel an beiden Gefäßen eine deutliche Nachschwankung, die sog. dikrote Welle, und mehr oder weniger zahlreiche sekundäre Wellen. Im kühlen Vollbad sieht man an der muskulösen Radialis eine Vermehrung und Verstärkung der sekundären Wellen; umgekehrt im warmen Vollbad eine Abflachung des katakroten Schenkels, bis fast ein monokroter Puls resultiert.

An der elastischen Carotis dagegen sind diese Reaktionen auf thermische Reize nur wenig ausgeprägt. Veiel und Friberger schließen aus dieser Verschiedenheit im Verhalten der muskulösen und elastischen Gefäße, daß die Arterienmuskulatur eine wichtige Rolle bei den beschriebenen Veränderungen des Sphygmogramms spielen müsse; daß wahrscheinlich vermehrte Kontraktion und erhöhter Tonus der Muskularis die Schwingungsfähigkeit der Wand steigere.

Anders bei Arteriosklerose. Sowohl Radialis wie Carotis zeigen hier schon von vornherein keinen steilen, sondern einen abgerundeten Gipfel. Dazu eine Abnahme und Abflachung oder völliges Fehlen der sekundären Schwankungen im katakroten Schenkel. Während bei As III alle diese Merkmale der „trägen" Kurve deutlich ausgeprägt sind, nähert sich bei As II und As I das Bild mehr und mehr dem normalen.

Aus dieser Übereinstimmung im Verhalten der arteriosklerotischen Arterien vom muskulösen und elastischen Typus leiten die Verfasser ihre Ansicht ab, daß das träge Sphygmogramm der Arteriosklerotiker nicht durch anatomische oder Zustandsänderungen

der Muskulatur bedingt sein könne, sondern daß seine Ursache eben in dem Wesen des sklerotischen Prozesses liege, der die Dehnbarkeit und Schwingungsfähigkeit der Arterienwand herabsetzt.

Ähnlich wie bei Arteriosklerose liegen die Verhältnisse bei einem Teil der juvenilen Sklerosen, bei denen man daher geneigt ist, eine organische Grundlage des Leidens anzunehmen. Eine besondere Gruppe unter ihnen aber — stets sind es nervös veranlagte Individuen —, weisen im Gegenteil vermehrte Gefäßreaktion auf, wie die Nephritiker. Bei ihnen wird man also eher an eine funktionelle Grundlage der Rigidität im Sinne eines vermehrten Muskeltonus denken müssen.

Unser Material war leider wenig zur Aufnahme von Sphygmogrammen geeignet. Handelt es sich doch in der Mehrzahl der Fälle um schwerkranke, oft fiebernde Menschen, denen man den Transport zur Untersuchung mit dem für diese Verhältnisse allein maßgebenden Frank'schen Spiegelsphygmographen nicht zumuten konnte.

Trotzdem gelang es, wenigstens den Puls von 6 Arterien zu schreiben. Die wenigen hier wiedergegebenen Kurven bieten dafür den großen Vorzug der unbedingten Verwertbarkeit. Denn die Patienten waren zur Zeit der Aufnahme nicht in moribundem Zustand mit Darniederliegen des Kreislaufs, sondern zeigten ein ziemlich gutes Allgemeinbefinden [1]).

Kurve 1. Fr., Rad. dextra.

I. Fr. (Fall XIX) 40 Jahre, Tuberkulose, Temperatur 38,4. Aufgenommen wurde die **Radialis dextra** (Kurve 1).

Der Gipfel ist zwar ganz leicht abgerundet, doch findet sich eine

1) Für die Aufnahme und Überlassung der Kurven bin ich Herrn Oberarzt Dr. Veiel zu großem Danke verpflichtet.

gut ausgebildete dikrote Welle und auch spärliche sekundäre Wellen. Eine stärkere Arteriosklerose ist also nicht zu vermuten, doch auch kein normales Gefäß.

Palpation: As II.

Anatomischer Befund:

Intima: $V = (1)$; $F = 0$; $K = 1—2$.

Media: $F = 0$; $K_1 = (1)$; $K_2 = (1)—2$. Dicke 7—8 Striche (160 μ), also normale Dicke.

Hier haben alle drei Methoden in annähernder Übereinstimmung ausgesagt, daß eine Sklerose mittleren Grades vorliegt. Der Palpationsbefund ist sowohl durch die anatomischen wie durch die funktionellen Veränderungen der Gefäßwand hinreichend begründet.

II. Br. (Fall XXIV) 67 Jahre, Arhythmie, arteriosklerotische Schrumpfniere.

Aufgenommen wurden Radialis dextra und Carotis dextra.

a) Radialis dextra: (Kurve 2).

Kurve 2. Br., Rad. dextra.



Die Kurve zeigt einen spitzen Gipfel, deutliche Dikrotie und vereinzelte sekundäre Elevationen. Eine nennenswerte Arteriosklerose kann nicht angenommen werden.

Palpation: As II.

Anatomischer Befund:

Intima: $hV = 1—2$; $F = 0$; $K = 2—(3)$.

Media: $F = (1)$; $K = (1)$; Dicke = 9—10 Striche (bis 220 μ) also geringe Mediahypertrophie.

Hier decken sich sphygmographischer und histologischer Befund, während der Palpationsbefund As II bei dem anatomisch und funktionell kaum geschädigten Gefäß zunächst als ungerechtfertigt erscheint. In diesem Falle muß wohl die Mediahypertrophie zur Erklärung des Tasteindrucks herangezogen werden. Das Sphygmogramm hat in anschaulicher Weise darauf hingewiesen, daß der fühlbaren Wandverdickung keine stärkeren anatomisch sklerotischen, sondern nur pseudosklerotische Veränderungen zugrunde liegen.

b) Carotis dextra: (Kurve 3 s. umstehend).

Es besteht vollständige Abflachung des systolischen Hauptteils; keine oder nur angedeutete sekundäre Schwingungen im katakroten Schenkel.

Es muß nach diesem Bilde eine beträchtliche Arteriosklerose angenommen werden.

Kurve 3. Br., Carotis dextra.



Kurve 4. Da., Carotis dextra.

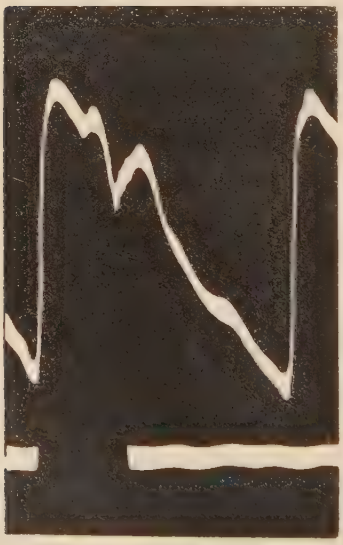

(Das Sphygmogramm der Carotis sinistra ist nicht besonders abgebildet, da es sich in nichts von dem der Carotis dextra unterscheidet.)

Palpation: As II.
Anatomischer Befund:
Intima: bV = 3; F = 3; K = 0.
Media: F = 2; K = 1—2; Dicke 27—35 Striche (bis 770 μ), also verdickte Media.

Hier stimmen Palpationsbefund und histologisches Bild ziemlich gut miteinander überein, während der Ausfall der Pulskurve eine Sklerose höheren Grades vermuten ließ. Immerhin ist die relativ geringe Abweichung nicht ganz unverständlich, wenn man bedenkt, daß das Sphygmogramm in seiner Form durch die Schwingungsfähigkeit des ganzen zentral von der untersuchten Stelle gelegenen Gefäßabschnitts beeinflußt wird, der vielleicht an anderen Stellen stärker sklerosiert war.

Während bei den bisher besprochenen Arterien die 3 Untersuchungsmethoden vollkommen oder doch annähernd im Einklang standen, liegen bei den folgenden Fällen die Verhältnisse weniger klar.

III. Da. (Fall XXV) 33 Jahre, Tuberkulose, Temperatur 38,1.
Aufgenommen wurden beide Carotiden (Kurve 4).

Beide Kurven sind normal; sie zeigen mehrere deutlich ausgebildete Wellen im systolischen Hauptteil; dazu eine Nachschwingung und einige sekundäre Elevationen im absteigenden Schenkel.

Palpation: As O.
Anatomischer Befund:

a) Carotis sinistra.

Intima: bV = 2—3; F = 3; K = 1—2.
Media: F = 1; K = 1—2; Dicke 16—20 Striche (bis 440 μ), also normale Medialdicke.

b) Carotis dextra:
Intima: bV = 2—3; F = 3; K = 1—2.
Media: F = 2; K = 2; Dicke 20 Striche (440 μ).

Hier stimmen wohl Tastbefund und Sphygmogramm in befriedigender Weise überein. Beide zugleich stützen die Vermutung, daß es sich um ein ungeschädigtes Gefäß handeln wird. Das mikroskopische Bild jedoch erweist diese Annahme als nichtig und zeigt eine anatomische Sklerose mittleren Grades.

Die Annahme, daß durch die Erschlaffung der Arterienwand im Fieber einerseits die sklerotischen Veränderungen für den tastenden Finger weniger leicht wahrnehmbar wurden, während andererseits die Schwingungsfähigkeit der Wand zunahm, hat nur geringe Wahrscheinlichkeit. Denn bei Fall I läßt sich, trotz des höheren Fiebers, ein derartiger Einfluß auf Palpation und Sphygmogramm keineswegs feststellen.

Für die Methode der Palpation bietet dieser abweichende histologische Befund nur die erneute Bestätigung einer schon oft betonten Erfahrung. Für die Sphygmographie dagegen sagt er etwas Neues aus. Hier hat eine im anatomischen Sinne unzweifelhaft sklerotische Arterie ganz normale Schwingungsfähigkeit dargeboten! Wenn man aber bedenkt, daß auch hier wieder das Sphygmogramm nicht nur das kleine mikroskopisch untersuchte Arterienstückchen prüft, sondern zugleich ein Funktionsbild des gesamten zentral von der geprüften Stelle gelegenen Arterienabschnitts liefert, so kann diese Feststellung nicht allzu sehr verwundern. Sie beweist nur an einem neuen Objekt eine Tatsache, die uns schon von andern Organen her, z. B. von den Nieren, bekannt ist: daß ein partiell geschädigtes Organ in seiner Gesamtheit noch normal funktionieren kann.

IV. B. (Fall IX) 26 Jahre, Tuberkulose, juvenile Sklerose.
Aufgenommen wurde die Radialis dextra (Kurve 5).

Kurve 5. B., Rad. dextra.

Die Kurve zeigt einen spitzen Gipfel, sehr gut ausgebildete Dikrotie und deutliche sekundäre Wellen. Es besteht also kein Anlaß zur Annahme einer Arteriosklerose.

Palpation: As II.
Anatomischer Befund:
Intima: V = (1); F = 0; K = 0.
Media: F = 0; K = 0; Dicke 5 Striche (110 μ), also subnormale Mediadicke.

Hier stimmen Sphygmogramm und histologischer Befund in vollkommenster Weise überein. Dagegen wurde auf dem Wege der Palpa-

tion an diesem anatomisch und funktionell völlig normalen Gefäß eine Rigidität mittleren Grades festgestellt. Schon zu Lebzeiten des Patienten durfte der Ausfall des Sphygmogramms die Vermutung nahelegen, daß es sich um eine von den nicht organisch bedingten juvenilen Sklerosen handle. Zur Deutung des Palpationsbefundes kann aber eine Mediahypertrophie hier nicht herangezogen werden.

So ergibt sich, daß auch das Sphygmogramm diese palpatorisch festgestellte Wandverdickung nicht zu erklären vermag. Es muß sich, nach der Pulskurve zu urteilen, um einen Vorgang handeln, der die Schwingungsfähigkeit der Wand nicht veränderte. Daß die Rigidität nicht durch Sklerose bedingt ist, zeigen hier funktioneller und anatomischer Befund zugleich. Um was es sich handelt, werden weitere Untersuchungen lehren. Besonders nahe liegt der Gedanke, daß hier Tonusänderungen eine Rolle spielen. Um diesen Verhältnissen näher auf den Grund zu kommen, müßte man neben dem einfachen Sphygmogramm auch Pulskurven nach tonusändernden Reizen aufnehmen. Unsere jetzige Arbeit bildet nach dieser Richtung nur einen Anfang und muß mit erweiterter Methodik fortgesetzt werden.

Zusammenfassung.

Übersehen wir das Gesamtresultat, so finden wir zunächst bestätigt, was schon Fischer und Schlayer feststellten, daß bei einer ziemlich großen Anzahl von rigide erscheinenden Arterien diese Rigidität durch den anatomischen Befund keine Erklärung findet. Selbst die verbesserten Methoden der Kalkfärbung haben uns darin zu keinem anderen Ergebnis führen können. Wir finden, ebenso wie die früheren Untersucher, nur sehr lockere Beziehungen zwischen dem Tastbefund der Arterienwand und ihrem anatomischen Zustand; auch nach der Richtung hin, daß gelegentlich unzweifelhafte sklerotische Veränderungen nicht entsprechend gefühlt werden können. Wir haben aber darüber hinaus mit Hilfe der neuen Methode der Mediadickenmessung festzustellen vermocht, daß bei den meisten Arterien, welche dickwandig erscheinen, ohne sklerotisch zu sein, es nicht die Dicke der Media ist, welche diese Resistenz hervorruft. Doch scheint, zumal bei Schrumpfnieren, die Mediahypertrophie ein Faktor zu sein, den man bei der Beurteilung des Palpationsbefundes nicht außer acht lassen darf.

Nach unseren Erfahrungen zu urteilen, ist es dem tastenden Finger unmöglich, zu scheiden zwischen einer durch Mediahypertrophie und einer durch Arteriosklerose bedingten Verdickung der Arterienwand, abgesehen von höchstgradigen Gänsegurgelarterien, bei denen die derben Kalkplatten der Media auch vom Kliniker

meist mit Sicherheit diagnostiziert werden. Auf diese Tatsache hat schon v. Romberg in seinem Lehrbuch der Herzkrankheiten (II. Auflage, S. 30 u. 432) hingewiesen.

Mit den bisherigen anatomischen Methoden ist danach eine Klärung des Palpationsbefundes bei etwa 50% der Gefäße nicht möglich, und deshalb wandten wir uns zur gleichzeitigen Sphygmographie. Es war nicht auszuschließen, daß vom anatomischen Standpunkt aus noch als physiologisch betrachtete Veränderungen im Bau der Gefäßwand, z. B Dickenzunahme der Media, geringe Abnahme oder Vermehrung elastischer Elemente, einen Einfluß auf die Funktion der Arterie ausüben, der beim Sphygmogramm wie bei der Palpation zu sinnfälligerem Ausdruck kommt, als im mikroskopischen Bilde.

Die wenigen Fälle, an denen bei unserem Material Pulskurven aufgenommen wurden, haben folgendes gezeigt: Mit Hilfe des Sphygmogramms vermögen wir offenbar zu erkennen, welche unter den dickwandigen Arterien anatomisch sklerotisch sind und welche durch Mediaverdickung rigide erscheinen. Aber eine absolute Übereinstimmung scheint weder zwischen Sphygmogramm und anatomischem Verhalten, noch zwischen Pulskurve und Tastbefund vorhanden zu sein. Es kann die Schwingungsfähigkeit der Arterienwand eine viel höhergradige Schädigung aufweisen als das Palpationsergebnis und die histologische Struktur. Andererseits kann sogar bei ausgeprägter anatomischer Schädigung das Pulsbild dem einer normalen Arterie gleichen.

So haben diese Studien zu der Erkenntnis geführt, daß die so einfache klinische Tatsache der Arterienrigidität keineswegs gleich einfachen anatomischen und funktionellen Verhältnissen entspricht.

Was wir in Form vermehrter Rigidität fühlen, ist offenbar verursacht durch eine Veränderung der Eindrückbarkeit der Arterienwandung, oder besser wohl ihrer Härte.

Bei den wirklich sklerotischen Arterien ist diese Härtezunahme bedingt durch eine Schädigung derjenigen Gewebselemente, welche bei dem jeweiligen Gefäßtypus funktionell am meisten beansprucht werden: also bei den muskulösen Arterien vorwiegend in einer Degeneration der glatten Muskulatur der Media, bei den elastischen Arterien mehr in einem Untergang elastischer Fasern und ihrem Ersatz durch funktionell minderwertiges Bindegewebe. Trotz des verschiedenen anatomischen Bildes fühlen wir klinisch nur ein und

dieselbe Veränderung, eine Zunahme der Härte der Arterienwand. Sie darf wohl als ein Ausdruck der verschlechterten Dehnbarkeit solcher Arterien aufgefaßt werden. Wie uns das Bild der „trägen Kurve“ im Sphygmogramm lehrt, daß eine solche Gefäßwand in ihrer Schwingungsfähigkeit beeinträchtigt ist und den Druckschwankungen im Innern des Rohres nicht in normaler Weise folgen kann, so können wir uns vorstellen, daß sie in gleicher Art auch dem Druck des von außen her komprimierenden Fingers einen größeren Widerstand entgegensetzt.

Bei den Arterien, die anatomisch nicht als sklerotisch befunden wurden und doch klinisch deutlich rigide erscheinen, kann die vermehrte Härte nicht einheitlich erklärt werden. Bei einem Teil von ihnen haben auch die vorliegenden Untersuchungen noch keine Grundlage für die erhöhte Rigidität gefunden; bei einem anderen Teil dagegen, vor allem bei den Schrumpfnierenarterien, wird sie sich durch Volumzunahme der Gefäßwand, speziell der Media erklären. Wie weit mit diesen Veränderungen der Härte auch Veränderungen der prüfbaren funktionellen Eigenschaften der Arterien verbunden sind, wird erst die weitere Untersuchung in dem hier begonnenen Sinne lehren.

Übersichtstabellen und Zeichenerklärung.

C. s.: Carotis sinistra; C. d.: Carotis dextra; F.: Femoralis; Br.: Brachialis; R.: Radialis; F: Fett; K: Kalk.

K. in der Intima bedeutet meist nur Verkalkung der Elastica interna; seltener außerdem Verkalkung neugebildeter elastischer Lamellen. Wenn wegen starker Verschiedenheit zwischen klinischem und anatomischem Befund ein Kontrollpräparat mit Kalkfärbung angefertigt war, ist der zweite Wert als K_2 angeführt, der erste als K_1 bezeichnet.

bV = bindegewebige Verdickung, regenerativer Typ nach Jores, mehr homogenes oder zellreicheres Bindegewebe mit spärlichen feinen elastischen Fasern.

hV = hyperplastisch-elastische Verdickung, Vervielfachung elastischer Lamellen und Streifen (Aschoff) mit spärlichem, mehr homogenem Zwischengewebe.

b*h*V = gemischte, mehr hyperplastische als bindegewebige Verdickung.

(1): Spuren von Veränderung.

1: Veränderungen geringen Grades:
bei Fett: feinste Tröpfchen in geringer Ausdehnung,

bei Kalk in der Media: kleinste Körnchen in lockeren Häufchen, geringe Ausdehnung,
„ „ in der Intima: nur stellenweise feiner schwarzer Streifen der Elastica interna.

2: Veränderungen mittleren Grades.
bei Fett: gröbere Tropfen, größere Ausdehnung,
bei Kalk in der Media: zahlreichere, dichter gestellte Häufchen mit gröberen Körnchen,
bei Kalk in der Intima: schwarzer Streifen der Elastica interna, breiter und ausgedehnter.

3: starke Veränderung:
bei Fett: größere Beete, Atherome der Intima, diffuse Verfettung der Media,
bei Kalk in der Media: diffuse Einlagerung von dichten Häufchen, doch noch mit teilweiser Erhaltung des Grundgewebes,
„ „ in der Intima: Elastica interna als dicker schwarzer Streifen.

4: hochgradige Veränderung:
bei Kalk in der Media: große, schollige Herde, Grundgewebe völlig zerstört,
„ „ in der Intima: Elastica interna als breites schwarzes Band, teilweise schollig aufgetrieben.

1—(2) bedeutet Zwischenstufen, näher an 1 als an 2.

Die Dicke der Media und der Intimapolster (D) ist in Anzahl der Teilstriche des Okularmikrometers angegeben. Der Abstand von zwei Strichen beträgt 22 μ. Es ist bei der Media immer der Wert der dünnsten und der der dicksten Stelle angegeben. Wenn kein ? hinter den Zahlen steht, war der Übergang von dünneren zu dickeren Wandpartien ganz allmählich; die Kerne der Media gut geordnet und gestreckt, nicht korkzieherartig aufgerollt; die Elastica interna nicht geschlängelt.

((?)) hinter den Dickenwerten bedeutet, daß die Muskelkerne der Media nur mäßig geordnet und gestreckt, die Elastica interna leicht gewellt war. Die Resultate sind also nur bedingungsweise verwertbar.

(?) hinter den Dickenmassen bedeutet, daß das Gefäß nicht unter Druck fixiert war. Die Werte sind also gar nicht zu gebrauchen.

RR Blutdruck nach Riva-Rocci in mm Hg ausgedrückt.

! hinter der Angabe über den Palpationsbefund bedeutet, daß er in stärkerem Widerspruch zum anatomischen Befund steht.

NB. Es konnten nicht bei jedem Fall alle 8 Gefäße palpiert werden. Außerdem sind einige Arterien bei der Präparation mißglückt.

Gefäß	Intima	Media	Mediadicke	Palpation	Fall, Diagnose und Urteil
1. C. s.	bV=1; F=1—2; K=(1); D=5	F=1—2; K_1 =2; K_2=0	15—17	0(!)	I. Ur., Leopold. 30 Jahre. RR 105.
2. C. d.	bV=1; F=1—2; K=(1); D=4	F=1; K_1=2! K_2=(1)	14—17	0(!)	Tuberkulose. Annähernde Übereinstimmung zwischen histologischem und Palpationsbefund.
3. R. s.	V=0; F=0; K=(1)	F=0; K=1	6—7	1	
4. R. d.	hV=1; F=0; K=1	F=0; K=1—2	6—7	1	
5. C. s.	bV=3; F=3; K=1—2; D=16	F=3; K=2	20—22	2	II. G., Marie. 59 Jahre. Apoplexie. Alle Extremitätenarterien als stark kalkhaltig palpiert. Auch autoptisch periphere und zentrale Sklerose! Vielleicht ungünstige Stelle an den Radiales getroffen?
6. C. d.	bV=3; F=3; K=(1); D=15	F=3; K=2—3	35—40(?)	2	
7. Br. s.	hV=1; F=0; K=1	F=0; K=2	12—15	3!	
8. Br. d.	hV=1; F=0; K=3—4	F=0; K=3	12—15	3	
9. R. s.	hV=3; F=0; K=1—(2)	F=0; K_1=(1); K_2=0	6—12(?)	3!	
10. R. d.	bhV=2—3; F=0; K=(2)—3	F=0; K_1=1; K_2=0	5—6	3!	
11. C. s.	bV=1; F=2; K=0; D=3	F=3; K=0	18—25	1	III. H., Theodor. 39 Jahre. RR=90. Tuberkulose. Extremitätenarterien meist stärker rigide als histologisch erklärbar. Bei F. d. umgekehrt.
12. C. d.	bV=1; F=1—2; K=0; D=3	F=3; K=0	20	1	
13. F. s.	hV=1; F=(1); K_1=2—3; K_2=2—3	F=(1); K_1 =(1); K_2=1	19—23	2!	
14. F. d.	hV=(1); F=2; K=3—4	F=1—(2); K=3—4	15—17	2!	
15. Br. s.	V=0; F=(1); K_1=(1); K_2=2	F=1; K_1=(1); K_2=1—2	5—8	2!	
16. R. s.	V=0; F=0; K=0	F=0; K=(1)	8	1!	
17. R. d.	hV=(1); F=0; K=0	F=1; K=0	8—10	1!	
18. C. s.	bV=3; F=3; K=?; D=20	F=3; K=?	35—40	3	IV. Sp., Johann. 61 Jahre. RR 170. Chronische Nephritis. Diffuse Wandverdickung. In Radiales und Femorales deutlich Kalkeinlagerungen gefühlt. Beide Brachiales durch Mediahypertrophie zu stark rigide palpiert.
19. C. d.	bV=3; F=3; K=?; D—13	F=2—3; K=?	27—33	3	
20. F. s.	bV=(3)—4; F=3; K=?; D=55	F=1—(2); K=4	10—25	3	
21. F. d.	bhV=3; F=2—3; D=10	F=(1); K=4	25—30	3	
22. Br. s.	bV=1; F=0; K=?	F=0; K=?	20	2!	
23. Br. d.	bV=1; F=0; K=0;	F=0; K=2	15—17	3!	
24. R. s.	bhV=2—(3); F=0	F=0; K=3	12—14	3	
25. R. d.	bV=3; F=0; K=2; D=15	F=0; K=4	12—15	3	
26. C. s.	bV=3; F=2—3; K=0; D=10	F=1; K=1	30	3!	V. Pf., Elise. 76 Jahre. RR 125. Apoplexie. Durchweg Gänsegurgelarterien gefühlt. Es wurde zwar zum Teil keine Silbernitratfärbung gemacht; doch starke Verkalkung mußte auch am Hämatoxylinpräparat zu sehen sein. Dabei keine Mediahypertrophie!
27. C. d.	bV=2; F=3; K=? D=8	F=2; K=?	28—30	3!	
28. F. s.	bhV=4; F=3; K=?; D=50	F=2; K=?	12—15	3!	
29. F. d.	bhV=4; F=3; K=2; D=45	F=1; K=2—3	15—22	3	
30. Br. s.	hV=1; F=0; K=0	F=1?; K_1=K_2 =1—2	15—24(?)	3!	
31. Br. d.	hV=(1); F=0; K=0	F=0; K_1=0; K_2=(1)	9—10	3!	
32. R. s.	bhV=3; F=0; K=1—2	F=1; K=1	6—8	3!	
33. R. d.	bhV=2—3; F=0; K=?	F=0; K=?	7—8	3!	

Gefäß	Intima	Media	Mediadicke	Palpation	Fall, Diagnose und Urteil
34. C. s.	bV=1; F=2; K=0	F=0; K=0	25—35 (?)	1	VI. F., Hedwig.
35. C. d.	bV=(1); F=(1); K=0	F=0; K=0	25—35 (?)	1!	25 Jahre. RR 90.
36. F. s.	V=0; F=0; K=3	F=0; K_1=2—(3); K_2=3—(4)	8—10	0!	Tuberkulose. Sehr elende u. fiebernde Patientin. Gefäße teils zu stark, teils zu gering rigide palpiert.
37. F. d.	V=0; F=0; K_1=3; K_2=2	F=0; K_1=2; K_2=1	9—10	0!	
38. Br. s.	V=0; F=0; K=0	F=0; K_1=(1); K_2=0	5	1!	
39. Br. d.	V=0; F=0; K=0	F=0; K_1=K_2=0	5—7	1!	
40. R. s.	V=0; F=0; K=0	F=0; K=0	3	0	
41. C. s.	bV=3; F=3; K=0; D=10	F=2; K=2	20	3	VII. Sch., Friedrich. 67 Jahre.
42. C. d.	bV=3; F=2—3; K=0; D=10	F=1—2; K=0	20—22	3!	RR 110. Myodegeneratio cordis. Alle Arterien als hochgradig verkalkt, z. T. geschlängelt palpiert ohne genügende anatomische Grundlage.
43. F. s.	bhV=2; F=1; K=2; D=5	F=0; K=2	15—17	3!	
44. F. d.	bhV=2—3; F=1—2; K=2—3; D=8	F=0; K=(2)—3	20	3	
45. Br. s.	hV=1; F=0; K=0	F=0; K_1=K_2=(1)	8—13	3!	
46. Br. d.	hV=2; F=0; K=0	F=0; K=2	10—12	3!	
47. R. s.	hV=2; F=0; K=1	F=0; K_1=K_2=1	8	3!	
48. R. d.	bhV=2—3; F=0; K=2	F=0; K=2—(3)	7—15	3	
49. F. d.	hV=1—2; F=0; K=2—3	F=0; K=1	15	2!	VIII. R., Franz. 41 Jahre. RR 105
50. Br. s.	hV=(1); F=0; K=2	F=0; K=(1)	15—25 (?)	2!	Carcinom. Alle Arterien zu stark rigide palpiert; dabei keine Mediahypertrophie!
51. Br. d.	hV=1; F=0; K=1	F=0; K=1	10—12	2!	
52. R. s.	hV=1; F=0; K=1—(2)	F=0; K=1	7—10	2!	
53. R. d.	hV=1; F=0; K=1	F=0; K=1	8—12	2!	
54. C. s.	bV=2; F=3; K=0; D=5	F=1; K=0	13—15	2!	IX. B., Max. 26 Jahre. RR 90.
55. C. d.	bV=1; F=2; K=0	F=1; K=1—2	15—20	?	Tuberkulose. Juvenile Sklerose.
56. F. s.	V=0; F=1; K=2—3	F=0; K=2	11—13	3!	
57. F. d.	bhV=(1); F=2; K=2—3	F=(1); K=2	11—15	3!	Alle Gefäße zu rigide palpiert; dabei keine Mediahypertrophie!
58. Br. s.	V=0; F=0; K=1	F=0; K=1—(2)	6—7	2!	
59. R. d.	V=(1); F=0; K=0	F=0; K_1=K_2=0	5	2!	
60. C. s.	bV=1; F=3; K=0; D=1—2	F=1; K=0	15—16	1!	X. J., Johann. 24 Jahre. RR 100.
61. C. d.	bV=1; F=3; K=0	F=2; K=0	13—16	1!	Tuberkulose. Juvenile Sklerose.
62. F. s.	V=0; F=0; K=3	F=0; K=(1)	15	2!	
63. Br. s.	V=0; F=0; K=1	F=0; K=0	10—15 (?)	2!	Alle Arterien trotz minimaler Veränderungen als As I und As II palpiert bei geringer Mediadicke!
64. Br. d.	V=0; F=0; K=1—2	F=0; K=(1)	6—8	2!	
65. R. s.	V=0; F=0; K=1	F=0; K=0	5—6	1!	
66. R. d.	V=0; F=0; K=(1)	F=0; K=0	5—7	1!	
67. C. s.	bV=2; F=3; K=0	F=2; K=1—2	16—19	1	XI. Kr., Antonie.
68. C. d.	V=0; F=1—2; K=0	F=2; K=2	16—18	1	36 Jahre. RR 85.
69. F. s.	hV=2; F=1; K=(1)	F=(1); K=1—2	10	1	Tuberkulose. Brachiales bei normalem Bau und subnormaler Mediadicke als As I palpiert.
70. F. d.	bhV=1—2; F=1; K=0	F=(1); K=1	12—16	1	
71. Br. s.	V=0; F=(1); K=0	F=0; K=0	4	1!	

Gefäß	Intima	Media	Mediadicke	Palpation	Fall, Diagnose und Urteil
72. Br. d.	V=(1); F=0; K=0	F=0; K=0	5—7	1!	XI. Kr., Antonie.
73. R. s.	V=0; F=0; K=0	F=0; K=0	4	0	Sonst gute Übereinstimmung.
74. R. d.	hV=1; F=0; K=0	F=0; K=0	5	0	
75. C. s.	bV=3; F=3; K=0; D=23	K=1; K=0	22—30	2	XII. Au., Franz. 40 Jahre. RR 213.
76. C. d.	bV=3; F=3; K=0; D=15	F=1; K=0	20—25	2	Chronische Schrumpfniere. Die
77. F. s.	bV=2; F=2—3; K=1—2; D=6	F=0; K=1—2	35—37	3!	als hochgradig verkalkt gefühlten
78. F. d.	bhV=2; F=2; K=0; D=5	F=0; K=2	28—32	3!	Arterien zeigen histologisch nur ge-
79. Br. s.	V=(1); F=0; K=0	F=0; K_1=1; K_2=1–2	8—9	3!	ringe Sklerose, aber Mediahypertrophie!
80. Br. d.	V=(1); F=0; K=0	F=0; $K_1=K_2=0$	15—20	3!	
81. R. s.	hV=1; F=0; K=0	F=0; K_1=0; K_2=(1)	14—16 ((?))	3!	
82. R. d.	bhV=1; F=0; K=0	F=0; K_1=0; K_2=(1)	9—13	3!	
83. C. s.	bV=2—3; F=3; K=0; D=10	F=2; K=0	25—26	2!	XIII. Ri., Richard. 60 Jahre. RR 125.
84. C. d.	bV=2; F=3; K=0; D=10	F=3; K=1	22—24	2	Aneurysma. Herzinsufficienz. Pal-
85. F. s.	bhV=1; F=1—2; K=2	F=1; K=2—3	22—24	2	patorischer u. mi-
86. F. d.	bhV=2—3; F=3; K=0; D=13	F=0; K=2—3	20—26	2	kroskopischer Befund annähernd im
87. Br. s.	V=0; F=0; K=0	F=0; K=2	10—12	1	Einklang.
88. Br. d.	V=0; F=0; K=0	F=0; K=1	12—15 ((?))	1	
89. R. s.	hV=1; F=0; K=0	F=0; K=0	5	1	
90. R. d.	bhV=1; F=0; K=0	F=0; K=0	9	1	
91. C. s.	bV=1—2; F=2; K=0; D=5	F=2—3; K=1—2	19—20	2	XIV. K., Johann. 41 Jahre. RR 95
92. C. d.	bV=1—2; F=2; K=0	F=1; K=2—3	24—25	2	Carcinom. Beide
93. F. s.	hV=(1); F=0; K=0	F=0; K=3—4	18	3	Radiales bei nor-
94. F. d.	V=0; F=0; K=(1)	F=0; K=3—4	15—16	3	malem Bau als As II
95. Br. s.	V=0; F=0; K=2	F=0; K=3	9—13	2	palpiert. Vielleicht
96. Br. d	V=0; F=0; K=(1)	F=0; K=(2)—3	10—15	2	ungünstige Stelle
97. R. s.	V=0; F=0; K=(1)	F=0; $K_1=K_2$=(1)	4—5	2!	getroffen.
98. R. d.	V=0; F=0; K=(1)	F=0; $K_1=K_2$=(1)	6—7	2!	
99. C. s.	bV=2; F=2—3; K=0; D=7	F=2; K=(1)–2	20—22	1	XV. Fi., Joseph. 48 Jahre. RR 125.
100. C. d.	bV=2; F=2—3; K=0; D=10	F=2; K=1—2	18—21	1	Carcinom. Br. d. trotz hochgradiger
101. C. s.	bhV=1; F=(1); K=2	F=0; K=4	27—28	3	Mediaverkalkung,
102. F. d.	bhV=1; F=1; K=3	F=0; K=4	26—30	3	R. s. bei fast nor-
103. Br. s.	V=0; F=0; K=1	F=0; K=(2)—3	9—10	2	malem Bau als
104. Br. d.	V=0; F=0; K=1	F=0; K=4	11—14	2!	As II palpiert.
105. R. s.	bV=(1); F=0; K_1=1; K_2=2	F=0; K_1K_2=(1)	8—11	2!	
106. R. d.	hV=3; F=0; K=2—(3)	F=0; K=1—4	10—18 (?)	2	

Gefäß	Intima	Media	Mediadicke	Palpation	Fall, Diagnose und Urteil
107. C. d.	bV=3; F=2; K=(1); D=20	F=3; K=1—2	32—45 (?)	2	XVI. St., Georg. 60 Jahre. RR 153
108. F. s.	bhV=3; F=3; K=2; D=10	F=0; K=4	25—35	3	Beginnende Nierenschrumpfung.
109. Br. s.	bhV=2—3; F=(1); K=(1); D=7	F=0; K=4	20	3	Mediastinaltumor
110. Br. d.	bhV=2; F=0; K=(1); D=5	F=0; K=4	22—32 ((?))	3	Gute Übereinstimmung. Außerdem starke Media.
111. R. s.	hV=3; F=0; K=1—(2)	F=0; K=1	7—13 ((?))	2	
112. C. s.	bV=1; F=2; K=0; D=5	F=3; K=1	36—38 (?)	2!	XVII. Am., Mathias. 54 Jahre.
113. F. s.	bhV=1—2; F=1; K=0; D=5	F=0; K=1—2	15—21	2	RR 125. Pyopneumothorax. Alle Gefäße als diffus verdickt gefühlt ohne hinreichende anatomische Grundlage.
114. F. d.	hV=1; F=0; K=0	F=0; K=2	20—21	2	
115. Br. s.	V=0; F=0; K_1=0; K_2=(1)	F=0; K_1=(1); K_2=1—(2)	9—10	2!	
116. Br. d.	V=0; F=0; K=0	F=0; K_1=K_2=(1)	10—13	2!	
117. K. s.	V=(1); F=0; K=0	F=0; K_1=K_2=(1)	7—10	2!	
118. R. d.	hV=(1); F=0; K=0	F=0; K_1=K_2=0	7—10	2!	
119. C. s.	bV=1—2; F=1; K=0; D=6	F=0; K=(1)	19—20	1	XVIII. R, Therese. 40 Jahre. RR 115.
120. C. d.	bV=1—2; F=1; K=(1); D=6	F=0; K=(1)	20	1	Tuberkulose und Herzinsufficienz.
121. F. s.	hV=1; F=0; K=2	F=0; K=3	12—16	2	Br. s. und R. s. bei
122. F. d.	hV=1—2; F=0; K=2	F=0; K=3	16—19	2	normalem Bau als
123. Br. s.	V=0; F=0; K=0	F=0; K_1=K_2=0	3	1!	As I palpiert. Dabei abnorm dünne
124. Br. d.	V=0; F=0; K=0	F=0; K=(1)	7—9 (?)	0	Media, wahrscheinlich durch Überdehnung.
125. R. s.	V=0; F=0; K=0	F=0; K_1=K_2=0	2	1!	
126. C. s.	bV=2; F=2—3; K=0; D=9	F=2; K=2	20—22	2	XIX. Fr., Georg. 40 Jahre. RR 80.
127. C. d.	bV=1; F=0; K=0; D=4	F=2; K=2—3	20—22	2	Tuberkulose. Annähernd Übereinstimmung zwischen
128. F. s.	bhV=2; F=1; K=2	F=0; K=3	20	3	histologischem und palpatorischem Befund
129. F. d.	bhV=1—2; F=(1); K=1—2; D=4	F=0; K=3	15—16	3	
130. Br. s.	V=0; F=0; K=0	F=0; K=2—3	9—10	3	
131. Br. d.	V=0; F=0; K=0	F=0; K=3	9—10	3	
132. R. s.	V=0; F=0; K_1=(1); K_2=1—2	F=0; K_1=(1); K_2=1—2	5—7	2	
133. R. d.	V=(1); F=0; K=1	F=0; K_1=(1); K_2=(1)—2	7—8	2	
134. C. d.	bV=1; F=3; K=0; D=4	F=0; K=0	10—15	1	XX. Sch., Katharina. 27 J. RR 100.
135. F. d.	V=0; F=(1); K=1?	F=0; K=0	9—10	0	Tuberkulose. Gute
136. Br. d.	V=0; F=0; K=1	F=0; K=0	5	0	Übereinstimmung.
137. R. s.	V=0; F=0; K=0	F=0; K=0	3—4	0	Sehr dünne Media.
138. C. s.	bV=(1); F=1; K=0	F=0; K=0	12—14	1!	XXI. Ra, Max.
139. F. s.	hV=(1); F=0; K=0	F=0; K=0	9—10	1!	19 J. Tuberkulose.
140. Br. s.	V=0; F=0; K=0	F=0; K=0	7—10	1!	Juvenile Sklerose
141. R. d.	V=0; F=0; K=0	F=0; K=0	4(—10)	1!	ohne anatomische Veränderungen; dabei sehr dünne Media.

Gefäß	Intima	Media	Mediadicke	Palpation	Fall, Diagnose und Urteil
142. C. s.	bV=3; F=2—3; K=0; D=15	F=3; K=0	35—39 (?)	3!	XXII. Fe., Rupert. 59 Jahre. RR 85. Tuberkulose. An Carotiden und Radiales ungenügende anatomische Grundlage für den Palpationsbefund As III.
143. C. d.	bV=3; F=3; K=0; D=13	F=3; K=0	39—45 (?)	3!	
144. F. s.	bhV=2; F=(1); K=0; D=5	F=0; K=2—3	15—20	3	
145. F. d.	bhV=1; F=(1); K=(1)	F=(1); K=3	20—22	3	
146. Br. s.	bhV=1; F=0; K_1=0; K_2=1	F=(1); K_1=(1); K_2=3!	11—18 ((?))	3 (!)	
147. Br. d.	V=0; F=0; K=0	F=(1); K_1=1—2; K_2=(2)—3	13—15	3 (!)	
148. R. s.	bhV=1; F=0; K_1=(1); K_2=1	F=0; K_1=0; K_2=1	7—11 ((?))	3!	
149. R. d.	bhV=1—2; F=0; K_1=1; K_2=2—3	F=(1); K_1=(1); K_2=1—2	6—16 (?)	3!	
150. C. s.	bV=1—2; F=1; K=0; D=5	F=0; K=0	18—20	1!	XXIII. Hu., Marie. 38 Jahre. Tuberkulose. Sehr elende Patientin. F. s.; trotz hochgradiger Mediaverkalkung, nur als As I palpiert, wie die übrigen kaum veränderten Arterien.
151. C. d.	bV=1; F=1—2; K=0; D=4	F=0; K=0	15—18	1!	
152. F. s.	hV=(1); F=0, K_1=3—4; K_2=3	F=0; K_1=4; K_2=3	13—15	1!	
153. Br. s.	V=0; F=0; K=2	F=0; K=(1)	5—8	1!	
154. Br. d.	V=0; F=0; K=2—3	F=0; K=1	6—7	1	
155. R. d.	hV=(1); F=0; K=0	F=0; K=0	2—3	0	
156. C. s.	bV=3; F=3; K=0; D=17	F=2; K=2—(3)	30—40	2	XXIV. Br., Monika. 67 Jahre. RR 137. Lues. Arteriosklerot. Schrumpfniere. Femorales mit starkem Mediakalk, trotz starker Mediadicke, nur als As II palpiert, wie die kaum veränderten Brachiales und Radiales.
157. C. d.	bV=3; F=3; K=0; D=22	F=2; K=1—2	27—35	2	
158. F. s.	bhV=(1)—2; F=3; K=3	F=(1); K_1=K_2=4	22—25	2!	
159. F. d.	bhV=1—2; F=3; K=2—(3)	F=1; K_1=3—(4); K_2=3	27—32	2!	
160. Br. s.	hV=(1); F=0; K_1=(1); K_2=2—3	F=(1); K_1=(1); K_2=1	15—20	2!	
161. Br. d.	hV=(1); F=(1); K=2—(3)	F=(1); K=1—2	15—20	2	
162. R. s.	hV=1—2; F=0; K=1—(2)	F=(1); K=(1)	10—11	2!	
163. R. d.	hV=1—2; F=0; K=2—(3)	F=(1); K=(1)	9—10	2!	
164. C. s.	bV=2—3; F=3; K=1—2; D=9	F=1; K_1=K_2=1—2	16—20	0!	XXV. Da., Johann. 33 Jahre. RR 80. Tuberkulose. Carotiden bei Sklerose mittleren Grades als As 0 palpiert. Dünne Media. Elender Allgemeinzustand.
165. C. d.	bV=2—3; F=3; K=1—2; D=10	F=2; K_1=2—(3); K_2=2	20—21	0!	
166. Br. s.	V=0; F=0; K=3	F=0; K=3	6—10	2	
167. Br. d.	V=0; F=0; K=3	F=0; K=3	6—10	2	
168. R. s.	V=0; F=0; K=2	F=0; K=(1)—2	4—5	1	
169. R. d.	V=0; F=0; K=3	F=0; K=2	3—4	1	

Literatur-Verzeichnis.

1. A. Aschoff, Über Entwicklungs-, Wachstums- und Altersvorgänge an den Gefäßen vom elastischen und muskulösen Typus. Jena 1909.
2. L. Aschoff, Verkalkung: Ergebnisse der allgemeinen Pathologie, Morphologie und Physiologie. Lubarsch-Ostertag. Jahrg. VIII, 1902 Bd. 1.
3. Ders., Über Arteriosklerose und andere Sklerosen des Gefäßsystems. Beihefte zur Med. Klinik 1908 H. 1.
4. Ders., Lehrbuch der pathologischen Anatomie 1912.
5. C. A. Ewald, Über die Veränderungen der kleinen Gefäße bei Morbus Brightii und die darauf bezüglichen Theorien. Virchow's Archiv Bd. 71 H. 4 p. 453.
6. Arne Faber, Arteriosklerose. Jena 1912.
7. Ders., Wachstumshypertrophie und juvenile Sklerose im späteren Lebensalter. Deutsches Archiv Bd. 103 H. 5 u. 6.
8. Fischer u. Schlayer, Palpabilität und Arteriosklerose. Deutsches Archiv Bd. 98.
9. R. F. Fuchs, Physiologie und Wachstumsmechanik des Gefäßsystems. Jena 1902.
10. Hallenberger, Arteriosklerose der Arteria radiales. Deutches Archiv Bd. 87, 1906 H. 1 u. 2.
11. Hornowsky, Zentralblatt für pathol. Anatomie 1908.
12. Iwakichi, Systematische Lichtungs- und Dickenmessungen der großen Arterien und ihre Bedeutung für die Pathologie der Gefäße. Virchow's Archiv Bd. 201 H. 1, 1910.
13. Jores, Wesen und Entwicklung der Arteriosklerose, Wiesbaden 1903.
14. Krehl, Erkrankungen des Herzmuskels in Nothnagel's Handbuch der Pathologie und Therapie. 1913.
15. v. Kossa, Über die im Organismus künstlich erzeugten Verkalkungen. Ziegler's Beiträge Bd. 29, 1901.
16. Marchand, Eulenburg's Realencyklopädie 1907, Arterien.
17. Ders., Kongreß für innere Medizin 1904.
18. Mönckeberg, Reine Mediaverkalkung und ihr Verhalten zur Arteriosklerose. Virchow's Archiv Bd. 171, 1903.
19. Otfried Müller, Funktionsprüfung der Arterien, Deutsche med. Wochenschr. 1906 H. 38 u. 39.
20. Romberg, Lehrbuch der Herzkrankheiten 2. Auflage.
21. Ders., Kongreß für innere Medizin 1904.
22. Schlayer, Sklerose der Jugendlichen, Münchener med. Wochenschr. 1908 p. 50.
23. Thayer u. Fabyan, Studies on the Arteriosklerosis with special reference to the Radial Artery. American Journal of the medical Sciences Dez. 1912.
24. Veiel, Bedeutung der Pulsform. Deutsches Archiv Bd. 105.
25. Veiel u. Friberger, Über die Pulsform in elastischen Arterien. Deutsches Archiv Bd. 107 H. 2 u. 3 p. 268.
26. Wolkow, Arterienrigidität und Aortenenge. Kongreß für innere Medizin 1910 p. 611.

Lebenslauf.

Am 25. Mai 1890 bin ich als Tochter des Rechtsanwalts Hugo Landé in Elberfeld geboren. Ich besuchte zunächst 9 Jahre lang die dortige höhere Mädchenschule der Weststadt, dann 4 Jahre lang einen privaten Realgymnasialkursus in Elberfeld und erlangte das Zeugnis der Reife am Realgymnasium zu Remscheid Ostern 1909.

Dann studierte ich 10 Semester lang Medizin an den Universitäten München, Heidelberg und Berlin.

Das Physikum machte ich im Sommer 1911, das Staatsexamen im Sommer 1914, beides an der Universität München.

Meinen hochverehrten Lehrern, Herrn Prof. v. Romberg und Herrn Prof. Schlayer spreche ich für die vielfachen Unterstützungen und Anregungen bei der Arbeit meinen aufrichtigen Dank aus.

G. Pätz'sche Buchdruckerei
LIPPERT & Co. G. m. b. H.,
::: Naumburg a. d. S. :::